BOLETIM
DO
SANATÓRIO SÃO LUCAS

INSTITUIÇÃO PARA O PROGRESSO DA CIRURGIA

Rua Pirapitinguí, 80 — São Paulo, Brasil

VOL. XX | FEVEREIRO DE 1959 | N.º 8

Sumário:

Pág.

Fibradenoma gigante da mama — Dr. Eurico Branco Ribeiro 115

Sôbre um caso de cirurgia reparadora perineo-ano-reto-cólica — Dr. Azael S. Leistner.. 121

El ultimo congreso de cirurgia plastica norte-americano — Dr. Alberto Carrion Vergara 126

Literatura Médica — Livros e folhetos recebidos 128

Boletim do Sanatório São Lucas

Suplemento de

"ANAIS PAULISTAS DE MEDICINA E CIRURGIA"

Editado sob a direção do

DR. CLODOMIRO PEREIRA DA SILVA

pelo

SANATÓRIO SÃO LUCAS

INSTITUIÇÃO PARA O PROGRESSO DA CIRURGIA

Diretor

DR. EURICO BRANCO RIBEIRO

✦

Órgão oficial da Sociedade Médica São Lucas

Rua Pirapitinguí, 80 — São Paulo, Brasil

DIRETORIA — Exercício 1958/1959

Presidente
DR. ADHEMAR NOBRE

Vice-Presidente
DR. ADALBERTO LEITE FERRAZ

Primeiro Secretário
DR. EURICO BRANCO RIBEIRO

Segundo Secretário
DR. WALDEMAR MACHADO

Primeiro Tesoureiro
DR. NELSON CAMPANILE

Segundo Tesoureiro
DR. JOSÉ SALDANHA FARIA

Bibliotecário
DR. ROBERTO DELUCA

Conselho consultivo:
DR. ENRICO RICCO
DR. LUÍS BRANCO RIBEIRO
DR. MOACYR BOSCARDIN
DR. FERDINANDO COSTA
DR. JOÃO NOEL VON SONNLEITHNER

BOLETIM
DO
SANATÓRIO SÃO LUCAS
INSTITUIÇÃO PARA O PROGRESSO DA CIRURGIA

VOL. XX FEVEREIRO DE 1959 N.º 8

Fibradenoma gigante da mama *

Dr. Eurico Branco Ribeiro
(Diretor do Sanatório São Lucas)

A propósito de uma operação feita em portadora de tumor da mama vamos hoje dizer alguma coisa ligeira a respeito de tumores benignos dêsse órgão.

A observação da nossa doente pode ser resumida da seguinte maneira: Trata-se de N.F., de 23 anos, solteira, brasileira, branca, residente na cidade de Campo Grande. Estêve em tratamento por vários anos aqui em São Paulo em conseqüência de um processo leprótico não contagiante e a dois anos atrás notou o aparecimento de um tumor na mama esquerda. O médico que fazia o seu tratamento especializado pensou que se tratasse de uma reação medicamentosa localizada na mama esquerda. Houve divergências dêsse ponto de vista com outros médicos que foram chamados a ver essa enferma, mas, não havendo aparência de lesão maligna, foi ao caso dado pouca importância e o tumor veio fazendo sua evolução durante dois anos. Ultimamente, três semanas antes do aparecimento da enferma à nossa consulta, foi notado também um pequeno nódulo ao nível da mama direita e êste mais ou menos doloroso, o que chamou a atenção da enferma, fazendo-a vir de Mato Grosso especialmente para consultar-se dessa sua afecção mamária. Havia notado que, durante as suas regras, os tumores, tanto o da esquerda como o da direita, ficavam ligeiramente mais tensos, mas à esquerda não havia dores. Verificamos um pequeno nódulo no quadrante superior externo da mama direita, móvel, deslisando sôbre a mama, enquanto que na mama esquerda havia um tumor muito mais tenso, tomando não só todo o hemisfério superior como mesmo ultrapassando os seus limites para baixo. Dado o grande desenvolvimento do tumor havia uma circulação colateral em todo o hemisfério superior. O tumor era duro e ligeiramente bosselado, irregular, indolor. Não só do lado direito como do lado esquerdo, os

(*) Caso apresentado à reunião do Corpo Médico do Sanatório São Lucas em 10 de outubro de 1957.

mamilos se achavam de aspecto perfeitamente normal e não davam qualquer secreção. Não se palpavam gânglios axilares; a escuta pulmonar também não revelou qualquer anormalidade. Foi pedido um exame radiológico das mamas que mostrou um enorme tumor compacto do lado esquerdo enquanto que na mama direita não havia qualquer anormalidade. A doente foi internada no Sanatório São Lucas, aqui operada no dia 15 de abril de 1957. Fêz-se uma anestesia geral com surital, novocaina e ciclopropano associada ao flaxedil. Foi feita inicialmente uma incisão vertical do hemisfério superior da mama esquerda atravessando-se um tecido glandular de aspecto normal até cair sôbre um tumor bem limitado, capsulado. Foi feita uma biopsia dêsse tumor. Enquanto o Dr. Ferdinando Costa procedia ao exame por congelação de um pequeno fragmento que se apresentava de aspecto lardaceo, compacto, passamos a retirar o pequeno tumor da mama direita, onde havia, como dissemos, um pequeno nódulo móvel no quadrante superior externo. Foi feita uma incisão radiada sôbre êsse tumor que se mostrava pediculado, extraglandular e que foi fàcilmente extirpado. Havia nas imediações pedaço duro da glândula, que também foi extirpado para exame. Nêsse momento já o Dr. Ferdinando Costa nos informava que se tratava de um tumor benigno. Então voltamos ao lado esquerdo e fàcilmente enucleamos a dedo o enorme tumor aí existente, verificando-se que êle se achava na face profunda da mama, não havendo tecido são entre êle e a parede torácica; foram feitas ligaduras profundas e sutura da glândula que havia sido incisada. Seda na pele em ambos os lados. A peça cirúrgica apresentava-se do tamanho $14 \times 12 \times 7$ cm ligeiramente dura e compacta, não tendo formações císticas no seu interior.

Considerando a questão de nomenclatura, demos a esta apresentação o nome de "fibradenoma gigante da mama". Conforme o conceito dos autores, deve-se dar o adjetivo gigante àqueles casos que ultrapassam 10 cm. de diâmetro; abaixo dos 10 cm. não temos ainda o direito de usar o têrmo "tumor gigante". Na generalidade dos casos, os fibradenomas são tumores pequenos, nodulares, que não ultrapassam o diâmetro de 1 a 2 cm.; raramente crescem mais do que isso, não só porque são tumores que despertam a atenção das suas portadoras, que procuram uma operação para se livrarem dêles e da preocupação determinada pelo temor de que sejam blastomas, e também porque a própria natureza do tumor geralmente não os conduz a um crescimento grande. Temos visto casos com evolução de vários anos em que o tumor era relativamente pequeno. Entretanto, há casos na literatura em que o tumor alcança, segundo a comparação dos autores, o tamanho da cabeça de um feto e há mesmo um caso mixomatoso em que o tamanho do tumor atingiu o volume da cabeça de um adulto.

Ainda com relação à nomenclatura, a denominação de tumor intracanalicular é questão que nos aguça a curiosidade. À primeira vista, êsse qualificativo devia significar um tumor que se desenvolveu dentro de um canal; mas na realidade isso não acontece; o que acontece é que êsse tumor recalca os canais galactóforos e os transforma em verdadeiras fendas. Aschof diz que no fibradenoma

Fotografia da mama esquerda

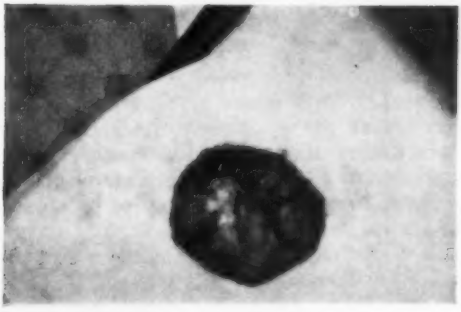

Aspecto macroscópico do tumor

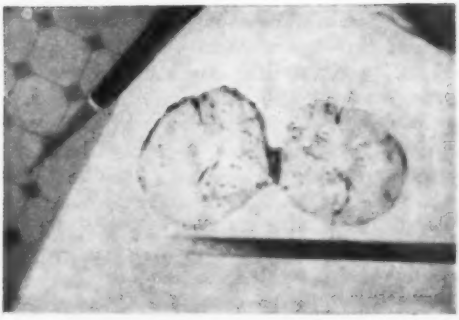

Aspecto do tumor seccionado ao meio

Mamografia do lado direito, em que só havia pequeno fibromioma no quadrante superior externo.

Mamografia do lado esquerdo, em que havia o fibradenoma gigante.

intratubular predomina a imagem dos condutos glandulares excretores, cujas bainhas conectivas avançam em forma de rodetes para a luz glandular, de tal forma que esta se transforma em fenda irregularmente estirada.

Queremos salientar a questão da benignidade do tumor. Nem sempre é possível ao médico avaliar se o tumor é benigno ou maligno. Entretanto, há alguns característicos que nos conduzem a pensar mais em benignidade. Um dêles é a sua mobilidade: são tumores muito móveis, que se deslocam dentro da própria glândula e não produzem nenhuma aderência que também impeça essa glândula de se mover; apresentam uma evolução lenta que ultrapassa os limites da propagação concerosa (2 até 5 anos); não podemos então pensar, pelo menos se mantém o seu volume, em um tumor de caracter maligno. Contudo, o essencial para estabelecer o diagnóstico de benignidade é o aspecto do mamilo. Embora um tumor benigno esteja localizado nas proximidades do mamilo, êsse mamilo nunca é retraido, mas sempre é empurrado ou para um lado ou para cima ou para baixo e, então, podemos pensar com muita segurança que se trata de um tumor benigno.

Quanto à evolução em si, parece que não tem relação nenhuma com os hormonios, embora em nosso caso a doente informe que durante os seus períodos menstruais o seu tumor crescia; ora podemos dizer que êsse crescimento que ela notava era apenas o da própria mama, que normalmente, em uma grande porcentagem de mulheres, aumenta de volume e apresenta certo dolorimento durante o período menstrual. Segundo certos autores, também nem o traumatismo nem as infecções têm qualquer relação com o desenvolvimento dos fibradenomas. A transformação cancerosa é uma eventualidade possível em cerca de 16% dos doentes; casos que tiveram a sua evolução benigna por muito tempo, de uma hora para outra podem se transformar em tumores malignos, principalmente numa forma carcinomatosa ou mixomatosa e então êles aumentam rápidamente de volume.

Queremos dizer ainda algumas palavras a respeito do exame radiológico, que pode ser de utilidade nos tumores da mama. Em nosso caso verificamos pelo estudo das suas mamografias a existência de uma massa compacta na mama esquerda. Nos tumores benignos em geral a radiografia nos mostra um tumor muito limitado e fácil de ser representado nas chapas; nos tumores malignos, os limites de infiltração nem sempre são bem nítidos e então o radiologista pode nos dar uma informação mais ou menos precisa sôbre a natureza do tumor. Em certos casos, principalmente nos tumores pequenos, o exame radiológico feito com uma substância de contraste injetada pelos canais normais de excreção da mama, pode trazer alguma luz de esclarecimento, não só pela demonstração do contorno dos tumores como mesmo pela existência de sinos intraglandulares com formações poliposas ou formações tumorais, às vêzes

perfeitamente demonstráveis. Entretanto o exame radiológico com substância de contraste parece que em geral é molesto para a enferma, doloroso e nem sempre é aceito com muita facilidade, de sorte que êsse exame pode ter sua utilidade, mas não é um exame de rotina, que se possa fazer com facilidade em todos os casos.

A respeito do exame histológico na mesa operatória que foi feito nêste caso, queriamos confirmar aqui o nosso ponto de vista de que o exame por congelação no ato operatório é um exame que deve ser reservado a um pequeno número de casos, pois, só excepcionalmente nós podemos lançar mão dêle e justamente na mama é onde êle pode ter maior aplicação, principalmente nos casos em que há uma desconfiança de malignidade e uma aparência de benignidade; aí então, o cirurgião tem a necessidade, no ato operatório, de saber a natureza do tumor para se orientar no seguimento da operação. Num caso de câncer, a mastectomia ampla, com ressecção das cadeias ganglionares vizinhas, é impositiva, ao passo que nos tumores benignos uma simples excisão dêsse tumor, como foi feita nêste caso, respeitando completamente a mama, é indicação útil não só sob o ponto de vista patológico em si como também sob o ponto de vista social e psicológico da enferma, que quase nunca aprecia ficar privada da sua mama. Assim, quase que só para êsses casos é que podemos reservar o exame feito na hora, por congelação, sabido também que é falho em uma certa porcentagem de casos.

Sôbre um caso de cirurgia reparadora períneo-ano-reto-cólica (*)

Dr. Azael S. Leistner

(M.D. — F.I.C.S. — F.A.C.S. — Titular do Colégio Brasileiro de Cirurgiões. — Membro da Academia de Medicina de São Paulo. — Ex-Cirurgião de colo-reto e ânus e câncer pélvico na Santa-Casa de São Paulo. Especialista em Aparelho Digestivo pela Fac. Med. Univ. S. Paulo. Diretor Clínico do Hospital Cruz-Azul)

Sem dúvida, é de rotina a reparação cirúrgica de segmento do tubo intestinal, não sendo, todavia, freqüente a recuperação de tôda a porção do aparelho digestivo sob o domínio do Proctologista.

A raridade de tal cirurgia, efetuada com pleno êxito, leva-nos à apresentação do presente caso.

OBSERVAÇÃO CLÍNICA

C. C. S., 35 anos, branca, solteira, brasileira, doméstica, procedente do Estado da Bahia. Internada na Santa Casa no dia 29-8-957. Alta curada no dia 27-11-957.

Anamnese: Prisão de ventre desde a infância, passando até 10 dias sem evacuar, daí o hábito de laxativos.

Dos 17 aos 21 anos, devido evacuações diarrêicas e fezes de calibre reduzido, quando sólidas, submeteu-se a tratamento clínico constante de injeções de arsenicais, mercuriais, bismuto, tártaro emético, etc., e, por fim, dilatação anal, sem qualquer resultado.

Há 14 anos foi operada por 2 vêzes em Salvador, passando desde então a evacuar normalmente pela sigmoidostomia (dupla estomia na fossa ilíaca esquerda).

Procurou êste Hospital (Sta-Casa) por apresentar tumoração na fossa ilíaca esquerda, sensação de pêso e distensão no períneo e por pretender tornar a evacuar pelo ânus.

(*) Trabalho apresentado ao I Congresso do Colégio Internacional de Cirurgiões no Vale do Paraíba, de 18 a 20 de julho de 1958 e na Reunião da Sociedade Médica do Sanatório S. Lucas, dia 11 de novembro de 1958.

Fig. 1

Fig. 2

Exame geral: Nada apresenta de anormal nos aparelhos: Cárdiocirculatório, urinário, sistema nervoso, aps. respiratório e locomotor.

Exame especial: Abdome: Apresenta 2 estomias na fossa ilíaca esquerda e tumoração ocupando todo o hemi-abdome esquerdo, devida eventração de grande segmento da alça sigmóide proximal à colostomia.

Períneo: Fraqueza acentuada do períneo posterior, constituído apenas pela pele, em cujo contato se acham os genitais internos e alças intestinais.

Ânus e canal anal deformados e recobertos de pele, com aspecto de transição cutâneo-mucosa, sendo o aparelho esfinctérico seccionado posteriormente, de modo a apresentar o aspecto em "U" aberto dorsalmente. *Figura 1.*

EXAMES COMPLEMENTARES:

1 – *Urina e fezes,* nada digno de nota;

2 – *Reações sorológicas para lues,* negativas;

3 – *Reação de Frei,* negativa;

4 – *Reação de Machado Guerreiro,* negativa;

5 – *Proteinemia total:* 6,5 gr.%. Albumina: 4,7 gr%. Globulina: 1,8%;

6 – *Hemograma:* Eritrócitos 4.480.000. Hemoglobina 90,0% ou 14,4 gr.%. Valor Globular, 1,0;

7 — *Hematócrito :* Glóbulos : 47,0% — Plasma : 53,0%.

8 — *Radiografia dos colos* (trânsito intestinal : Dolicossigma; contraste acusa segmento intestinal em relação com a estomia distal e sem continuidade com o reto; *Figura 2.*

9 — *Radiografia, após injeção do contraste pela estomia distal,* mostra segmento de alça sigmóide de calibre normal, não se continuando com o reto, ausente. *Figura 3.*

INDICAÇÃO CIRÚRGICA : Reparação das lesões apontadas, em 2 tempos, sendo o 1.º por via abdômino-perineal e o 2.º via abdominal.

Não firmamos um diagnóstico etiológico da afecção que impôs a cirurgia mutiladora a que a paciente se submetera (neoplasia maligna ?, Linfogranulomatose venérea ?).

Primeira operação : (dia 28-9-957).

Anestesia geral (potencializada).

Auxiliar : Dr. Ernesto P. Fonseca.

Reconstituição do períneo posterior, do ânus e do aparelho espinctérico (via perineal). Mobilização da alça sigmóide distal com exérese da estomia e abaixamento endo-anal da mesma, com fixação de seu contôrno ao ânus (pontos separados de fio de algodão n.º 10). (via abdômino-perineal). *Figura 4.* Radiografia do neo-reto.

Evolução : Cicatrização "per-priman".

Segunda operação : (dia 9-11-957).

Fig. 3

Fig. 4

Fig. 5

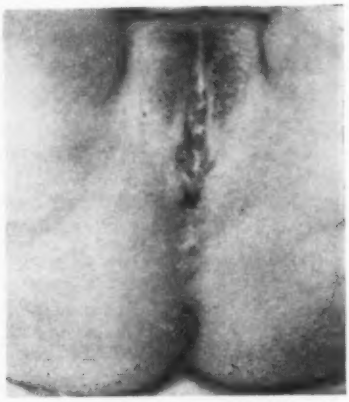

Fig. 6

Via abdominal. Laparotomia para-mediana, para-retal interna esquerda. Mobilização colos sigmóide e descendente; exérese de cêrca de 30 cm de sigmóide (40 cm apresentavam-se herniados no tecido subcutâneo) e anastomose do mesmo ao neo-reto (pontos separados de algodão n.º 10 e catgut cromado, atraumático, n.º 0).

Figura 5. Radiografia dos colos e reto, acusando morfologia normal.

Evolução : Cicatrização "per-priman". Evacuação diária normal; continência a fezes e gases. *Figura 6.* Aspecto do períneo e ânus, 15 dias após a operação.

Alta no 18.º dia de pós-operatório, em ótimas condições gerais e, sobretudo, com excelente psiquismo, por retornar a evacuar pelo ânus.

BIBLIOGRAFIA

1) Ault (Garnet W.), Castro (A. F.) and Smith (Robert S.) — *Clinical study of ligation of the inferior mesenteric artery in left colon resections.* Surg. Gynec. and Obstetrics. 94. 223, 228. 1952;

2) Bacon (H. E.) — *Evolution of sphincter muscle preservation and restablishment of continuity in the operative treatment of rectal and sigmoidal cancer.* Surg. Gynec. and Obstetrics. 81. 113, 127. 1945;

3) Idem — *Hemicolectomy and proctosigmoidectomy with transplantation of transverse colon to anus.* Journal International Coll. Surgeons. 10. 661, 665. 1947;

4) Idem — *Tratamiento quirúrgico del cancer de recto.* (Retosigmoidea sin colostomia previa). Journal International Coll. Surgeons. 10. 341, 346. 1947;

5) Idem — *Lymphogranuloma venereum. Inflammatory stricture. Stenosis of the anal canal. Venereal disease of anus and rectum. Treatment of malignant tumors. Colostomy, transversostomy, cecostomy, appendicostomy, ileostomy.*

Transplantation of transverse colon to anus. Resection without colostomy and with preservation of sphincter musculature (one stage procedure). *Anus-rectum-sigmoid colon; diagnosis and treatment.* 3.ª edição. Philadelphia, London e Montreal, Lippincott. 340, 425. 720, 889. 1949;

6) IDEM — *Tratamiento quirúrgico de las lesiones del intestino grueso.* Bol. Soc. Venezolana Cir. 9. 35, 44. 1955;

7) BANOV (Leon) — *Rectal strictures of lymphogranuloma venereum* (some observations from a five years study of treatment with the broad spectrum antibiotics). Am Journal Surgery. 88. 761, 767. 1954;

8) BLACK (B. Marden) — *Combined abdominoendorectal resection.* (Technical aspects and indications). Arc. Surgery. 65. 406, 416. 1952;

9) CUTAIT (D. E.) e Cols. — *Hemicolectomias esquerdas com conservação do esfincter anal.* Rev. Cirurgia S. Paulo. 16. 69, 90. 1950;

10) DEGNI (Mario) — *Estudo anátomo-cirúrgico das artérias do colo sigmóide e do segmento reto-sigmóideo.* Tese Prof. Cat. Clín. Cirúrgica Fac. Med. Pôrto Alegre, 1947;

11) DIXON (C. F.) — *Anterior resection for carcinoma low in the sigmoid and the reto-sigmoid.* Surgery. 15. 367, 377. 1944;

12) FRASER (C. K.), KANE (H. F.) and PARKS (John) — *Stricture forming lesions of the female genitals and rectum.* Am. Journal Obst. and Gynecology. 43. 698, 703. 1942;

13) GRINNELL (Robert S.) and HIATT (Robert B.) — *Ligation of the inferior mesenteric artery at the aorta in resections for carcinoma of the sigmoid and rectum.* Surg. Gynec. and Obstetrics. 94. 526, 534. 1952;

14) KIRSNER (J. B.) and RODANICHE (E. C.) — *Studies on Lymphogranuloma venereum infection of the rectum* J.A.M.A. 118. 517, 524. 1949;

15) LEISTNER (Azael S.) — *Retossigmoidectomia no tratamento do megassigma.* Rev. Med. Cirurgia S. Paulo. 15. 43, 91. 1955;

16) IDEM — *Cirurgia na Linfogranulomatose venérea ano-reto-cólica, da mulher.* Rev. Med. Cirurgia S. Paulo. 16. 53, 72. 1956;

17) MEYER (Karl A.), SHERIDAN (Alfred) and KOZOLI (D. D.) — *One stage "open" resection of lesion of the left colon without complementary colostomy.* Surg. Gynec. and Obstetrics. 81. 507, 514. 1945;

18) MORRIS (John H.) — *Abdomino-perineal resection of the rectum for lymphogranuloma.* Ann. of. Surgery. 111. 152, 155. 1940;

19) OCHSNER (Alton) — *Advances in surgery of the colon.* Am Journal of Surgery. 88. 685, 697. 1954;

20) ORREGO (S. Jarpa) — *The treatment of rectal stenosis due to lymphogranuloma venereum.* Rev. Med. Chile. 80. 417. 1952;

21) TOUPET (André) — *Techniques de résection du rectum abdominotransanale par retournement sans anus prealable avec abaissement systematique du côlon transverse.* Journal de Chirurgie. 66. 37, 55. 1950;

22) TURREL (Robert), KRAKAUER (Joseph S.) and MAYNARD (Aubre L.) — *Colonic and anorectal function and disease.* International Abstract Surgery. 96. 313, 339. 417, 449. 1953;

23) WANGENSTEEN (Owen H.) — *Primary resection (closed anastomose) of rectal ampulla for malignancy with preservation of sphincteric function.* Surg. Gynec. and Obstetrics. 81. 1, 24. 1945;

24) WAUGH (John M.) and CUSTER (Monford D.) — *Segmental resection of lesions occurring in the left half of the colon with primary end to end aseptic anastomosis.* Surg. Gynec. and Obstetrics. 81. 593, 598. 1945;

25) WELCH (C. Stuart) and RHEILANDER (Harold F.) — *Radical abdominal proctosigmoidectomy with preservation of the anal sphincter.* Surg. Gynec. and Obstetrics. 94. 550, 560. 1952;

26) WRIGHT (Louis T.), BERG (Benjamin N.), BOLDEN (Joel V.) and FREEMAN (W. A.) — *Rectal strictures due to lymphogranuloma venereum. With especial reference to Pauchet's excision operation.* Surg. Gynec. and Obstetrics. 82. 449, 462. 1946.

El ultimo congreso de cirurgia plastica norte-americano

Dr. Alberto Carrion Vergara
(Ex-estagiario do Sanatório São Lucas)

Con la concurrencia de 420 especialistas de Estados Unidos y seis huespedes extranjeros, acaba de realizarse en Chicago el 27 Congreso de la especialidad bajo los auspicios de la Sociedad Americana de Cirugia Plastica y Reconstructiva. Con exactitud horaria y concurrencia puntual de admirar, los ponentes presentaron 40 conferencias, dieron 24 cursos y realizaron cinco simposyums en el lujoso y comodo Hotel Drake.

Uno de los puntos en el cual la preocupación de los cirujanos plasticos se ha acrecentado, es en la cirugia reparadora del cancer, prueba de ello es que 11 conferencias y dos cursos fueron dedicados solamente a este capitulo, mostrando excelentes resultados en lesiones malignas extensas de los parpados en casos de Margha Sinclair y en la reconstrucción del esofago cervical de James Metzger, y en los de inmediata reparación con extensos colgajos nutridos por la arteria temporal en exiciones amplias de tumores que invaden la cavidad orbitaria, mejilla y nariz en los expuestos por Claude Coleman; se evaluo los resultados de la radical diseccion en resecciones de tumores mandibulares de adultos, y también en buen numero de ninos; finalizandos con la conclusión de Isidore Lampa de que en canceceres del labio inferior los mejores resultados se obtienen con la radiación tal como lo mostro en 67 casos.

Seis conferencias y cuatro cursos de tres horas cada uno fueron dedicados solamente a fisurados del paladar y del labio, en los que se expusieron los ultimos adelantos en la anatomia, medida cefalometrica, sección neurovascular, variedades, exposición de ultimos metodos para corregir los defectos de la nariz y las deformidades secundarias de la operación, para llegar al sumun de la perfección con Peter Randol de Philadelphia, quien ha creado un nuevo procedimiento con colgajo triangular para el labio leporino unilateral, que superando al Lemesurier hasta hoy en vogo, deja los mas perfectos labios en los que es imposible encontrar huellas de la operación.

A la reconstrucción de orejas se dedico cinco conferencias y un curso, con exposición de nuevos conceptos. La cirugia de este organo

ya dejo de ser aquella cuyo resultado era solo para disimular el defecto. El empleo de la costilla con cuatro operaciones a corto tiempo, hizo irrumpir extruendosos y prolongados aplausos en los casos presentados por Radford Tazner por la perfección de sus resultados, quien presento pacientes de total reconstrucción de orejas que ya nada se diferencian de las normales.

Las severas injurias de la mano fueron tratadas con numerosas colaboraciones, pues llegaron a cuatros las conferencias y tres los cursos que se dedicaron a este tema, con los cuales se establecieron los principios basicos de la primaria reparación de los diferentes tejidos de las manos, nuevas tecnicas para reparar tendoes y nervios, investigaciones sobre el uso del treflon en los tendones flexores, y en los procedimientos para injertar piel en la mano se discutieron los procedimientos precoses y tardios con sus respectivas ventajas y desventajas. La reparación de los defectos congenitos y adquiridos fueron exaustivamente tratados aunque con resultados poco alentadores en muchos de los primeros.

Freeman, Conway y Kelly presentaron los excelentes resultados a largos plazos de pulgares hechos con trasplantes de falanges; de tiroides y paratiroides en la region inguinal injertadas, y de la magnifica corrección de severos casos artiticos con injertos dermicos, superiores a muchas otras protesis.

Igualmente Tabor de Cholnoky demonstro magnificos resultados en la reconstruccion de nuevos bustos de pacientes que habian sufrido la total extirpación de este organo por cancer, y Blackledge sorprendio con el empleo del dermatomo de Brown para el tratamiento de las cicatrices por acne de la cara con resultados bastante mejorados.

En los simposyum fueron ampliamente tratados todo lo relacionado a hemangiomas, labios leporinos bilaterales, prevensión de las deformidades congenitas y ultimos avances en rinoplastias.

Asi finalizo este importante certamen, en el cual la Sociedad Americana de Cirugia Plastica y Reconstructiva ha desplegado enorme esfuerzo no solo en beneficio de la especialidad demostrando maravillosos resultados al mundo doliente en su afan de mejorar a los mutilados, sino también de ella misma, porque esta reunion le ha reportado un ingreso economico de casi 25 mil dolares, es decir, mas de medio millon de soles cantidades sufragada por los asistentes 50 para ser miembros y 15 para escuchar los cursillos, total del que nos liberamos de pagar solo los huespedes oficiales del Congreso.

LITERATURA MÉDICA

Livros e folhetos recebidos

Progresso da Medicina. — Vol. VII, 1958. Editado pelo Departamento Científico da Indústria Química e Farmaceutica Schering S/A.

Como todos os volumes anteriores é publicação cuidadosa e muito bem apresentada dos assuntos da atualidade em todos os setores das atividades médicas. — Contêm os artigos mais recentes, extraidos de mais de uma centena de publicações científicas, provenientes de tôdas as partes do mundo. Os assuntos que se relacionam com as diversas especialidades estão reunidos, formando os capitulos em que está dividida a obra, merecedora de todo o aplauso. A sua leitura proporciona ao médico estudioso grande número de elementos para a atualização de seus conhecimentos à luz das novas aquisições, selecionadas com critério e expostas com clareza. Como complemento de muita utilidade acompanha o trabalho um índice alfabético dos assuntos assim como também um índice de Autores.

Annales Chirurgiae et Gynaecologiae Fenniae — Vol. 47, Supl. 78 — 1958 — Dr. T. M. Scheinin. Estudos do volume e da função pulmonar no posoperatório. O autor considera os testes de função pulmonar decisivos na avaliação do risco operatório em cirurgia toracica. Essa função deve ser vigiada não só antes como também depois da operação. O material é dividido em 2 grupos: doentes submetidos a operações intratoracicas (66 doentes) e submetidos a laparotomias altas (33 doentes). O comportamento da função pulmonar foi seguido durante os primeiros 20 dias do posoperatório para os casos de cirurgia toracica e durante 10 dias para os de laparotomia. Os doentes do 1.º grupo, de cirurgia torácica, foram subdivididos em 3 sub-grupos: toracotomia sem ablação de tecido pulmonar; toracotomia com resecção parcial e o último sub-grupo de doentes com resecção total de pulmão.

As laparotomias altas consistiam em operações sôbre as vias biliares, estômago, esofago e laparotomias exploradoras. Acompanha o estudo extensa bibliografia.